

Two cases of fundic gland type adenocarcinoma of stomach with dMMR (defect of mismatch repair)

Brief Report

Two cases of fundic gland type adenocarcinoma of stomach with dMMR (defect of mismatch repair)

Nagaoka Central General Hospital, Department of pathology, 1, certified pathologist, certified specialist of molecular pathology, 2. certified clinical laboratory physician, certified accuracy control specialist of genetic test

Toshihiko Ikarashi

Key words: defect of mismatch repair (dMMR), MMR immunostain, homologous recombination defect repair defect (HRD), Immune checkpoint inhibitor (ICI), microsatellite instability (MSI), raspberry-like fundic gland adenocarcinoma of stomach, tumor mutation burden (TMB)

The histological diagnosis of fundic gland-type gastric cancer relies on identifying the distribution of fundic glands through mucin immunostaining and

Two cases of fundic gland type adenocarcinoma of stomach with dMMR (defect of mismatch repair)

assessing their atypia. The challenge in histological diagnosis of fundic gland adenocarcinoma lies in the absence of definitive criteria for malignancy when atypia is mild. Immunohistochemical markers Ki67 and p53 are applied to assess atypia and proliferative potential. However, many cases showed negative results for both Ki67 and p53, complicating definitive cancer diagnosis. New pathological diagnostic method is required.

In MSI-H/dMMR gastric cancer, germline mutations are rare; most cases exhibit methylation-inactive status, are more common in the elderly, and are associated with reduced anticancer drug dose. Recently, we established a workflow for MMR immunohistochemistry using MMR-deficient control cases based on results from the Niigata University Affiliated Hospitals CGP Expert Panel. In this study we applied this MMR immunohistochemistry for definitive histological diagnosis of fundic gland adenocarcinoma. Two cases were a 63-year-old and a 64-year-old diagnosed with fundic gland adenocarcinoma by HE staining. Endoscopically, they presented as raspberry-like, elevated, and smooth masses, typical of fundic gland adenocarcinoma. In mucinous immunohistochemical study, they consisted of mixed glands of both foveolar glands and gastric fundic glands. However, the proliferation markers for the confirmation of

Two cases of fundic gland type adenocarcinoma of stomach with dMMR (defect of mismatch repair)

malignancy by both Ki67 and p53 were negative, making malignant diagnosis difficult.

Additional MMR immunostaining revealed marked reduction of PMS6, somatic pattern

(Fig. 1, 2). While endoscopic diagnosis had been considered more significant than

histopathological diagnosis for fundic gland adenocarcinoma (well-differentiated

adenocarcinoma), leading to compromising histopathological diagnoses, this case

provided diagnostic rationale as a certified molecular pathologist. We aim to accumulate

more cases and pursue greater molecular pathological validity in diagnosing fundic

gland adenocarcinoma.

和文抄録

免疫染色でミスマッチ修復欠損を認めた胃底腺型胃腺癌の2症例

長岡中央総合病院、病理部、1. 認定病理専門医、認定分子病理専門医、2. 認定臨床

検査専門医、認定臨床遺伝子関連精度管理医

五十嵐俊彦

キーワード： 腫瘍遺伝子変異量 (TMB), 相同組換修復欠損 (HRD), マイクロサテライト不安定性 (MSI), ミスマッチ修復欠損 (dMMR), MMR 免疫染色、免疫チェックポイント阻害薬 (ICI), ラズベリー様胃底腺型胃腺癌

胃底腺型胃癌の組織診断は、腺窩・胃底型腺の免疫染色による分布同定と異型性を診断根拠とされる。胃底腺型腺癌の組織診断上の問題は、浸潤・脈管侵襲を欠きその異型性が弱い場合の悪性の判定基準が無いことである。免疫染色により異型性・増殖性の判定基準には、Ki67 と 53 が応用されている。が、Ki67 と p 53 いずれも陰性の症例が多く、癌の確定診断が困難で、新しい診断手技が求められている。

通常の胃癌における MSI-H/dMMR 症例は、生殖細胞系列異常は少なく、ほとんどがメチル化不活であり、高齢者に多く、投与抗がん剤の減量が見込まれる。この度、新潟大学関連病院 CGP エキスパートパネル検査結果で MMR 欠損症例を使った MMR 免疫染色の作業手順を確立した。

今回、胃底腺型腺癌の確定組織診断への応用として、MMR 免疫染色の有用性を実施した。検討された 2 症例は、HE 染色で胃底腺型腺癌と診断された 63 才と 64 才であった。内視鏡検査上、rasberry 状隆起性平滑な腫瘤で胃底腺型腺癌に定型的で

あった。組織診断上、胃腺窩・胃底腺共存型であったが、浸潤・脈管侵襲および免疫染色による増殖マーカーKi67 と p53 いずれも陰性で、組織診断での悪性の判定が困難であった。MMR免疫染色上、PMS6 が顕著な陰性であった(somatic な変異、写真1,2)。従来、胃底腺型腺癌は分化型腺癌なので病理組織診断よりも内視鏡診断が有意として妥協的な病理組織診断をしてきたが、認定分子病理専門医としての診断根拠が示せた。今後症例を積み重ね、胃底腺型腺癌診断のより分子病理学的な妥当性を追求してゆきたい。

Table. key words and abbreviation

| | | | |
|------|-----------------------------------|-------------------|---|
| ICI | immune checkpoint inhibitor | 免疫チェックポイント 阻害薬 | がん細胞に対する自己免疫を再活性化させ、腫瘍に対する免疫応答を高める治療、 臨床検査：PDL1、 |
| dMMR | defect of mismatch repair | ミスマッチ 修復欠損 | DNA 二本鎖ペア塩基対合しない部位の修復の欠損 遺伝性：Lynch synd. |

Two cases of fundic gland type adenocarcinoma of stomach with dMMR (defect of mismatch repair)

| | | | |
|-----|--|---|---|
| | | D N A 修復 関連蛋白質 (Biocare Medical, Funakoshi) | 今回、胃癌における陽性分布： MLH1（胃：粘膜上層） MSH2（胃、粘膜上層） MSH6（胃、粘膜上層） PMS2（胃、粘膜全層） |
| HRD | homologous recombination repair defect | 相同組換え修 復欠損 | DNA 本鎖ペア対合部分の修復 HRR (BRCA1,2 の homologous recombination repair (HRP) HRR wild), HRR defect) , 臨床検査：HRD score, 治療：PARPi (poly ADP-ribose) inhibitor（オラパリブ、ニラパリブ） |
| MSI | microsatellite instability | マイクロサ テライト不 安定性 | マイクロサテライト（ゲノム上のマイ クロサテライト（1-3 塩基の反復配 列）の反復数の増大減少、 臨床検査：異常の程度 MSI-H>MSI- |

Two cases of fundic gland type adenocarcinoma of stomach with dMMR (defect of mismatch repair)

| | | | |
|---|--|-------------------------------|---------------------------------|
| | | | L>MSS（正常 stable), 治療：ICI |
| TMB | tumor mutation burden | 腫瘍遺伝子 変異量 | 遺伝子変異量/1Mb, 治療：ICI |
| rasberry-like fundic gland type adenocarcinoma of stomach | stomch 組織像と Mucin 免疫染 色 | foveola | MUC5AC |
| | | neck, pylorid | MU6, M-GGMC-1(HIK1083) |
| | | chief | pepsinogen I |
| | | parietal | H+ K+ -ATPase, proton-P |
| | | Goblet | MUC2<cdx2 |
| | | fendocrine rcell (ECL) | synaptophysin |

f

Two cases of fundic gland type adenocarcinoma of stomach with dMMR (defect of mismatch repair)

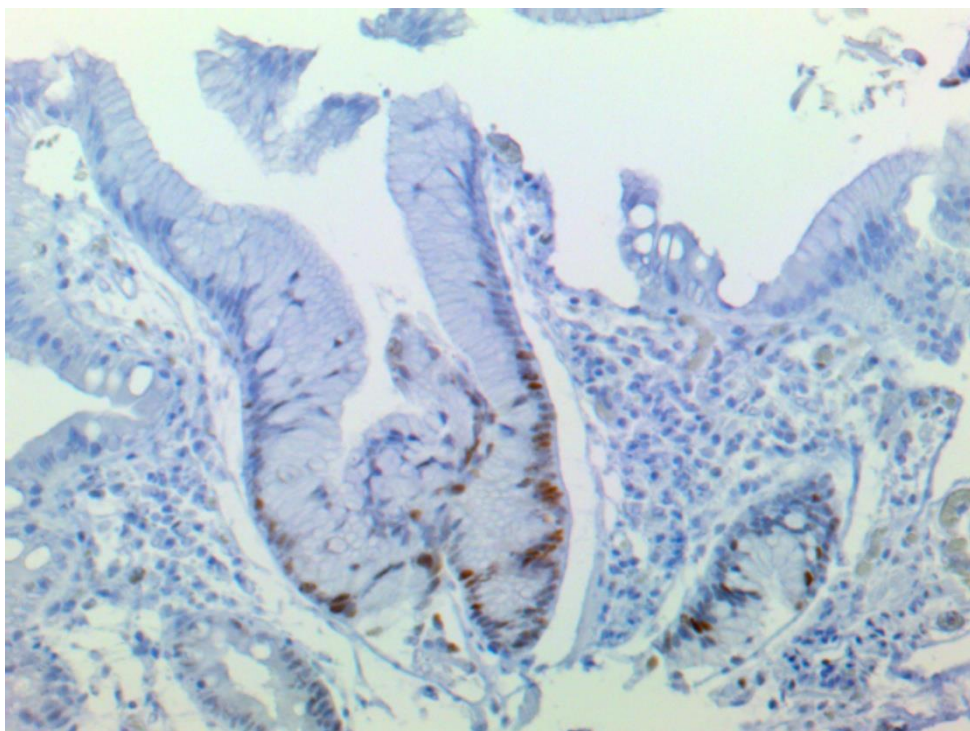


Fig. 1. Normal gastric mucosa, MMR MSH6, immunostain. Diffuse staining,

Two cases of fundic gland type adenocarcinoma of stomach with dMMR (defect of mismatch repair)

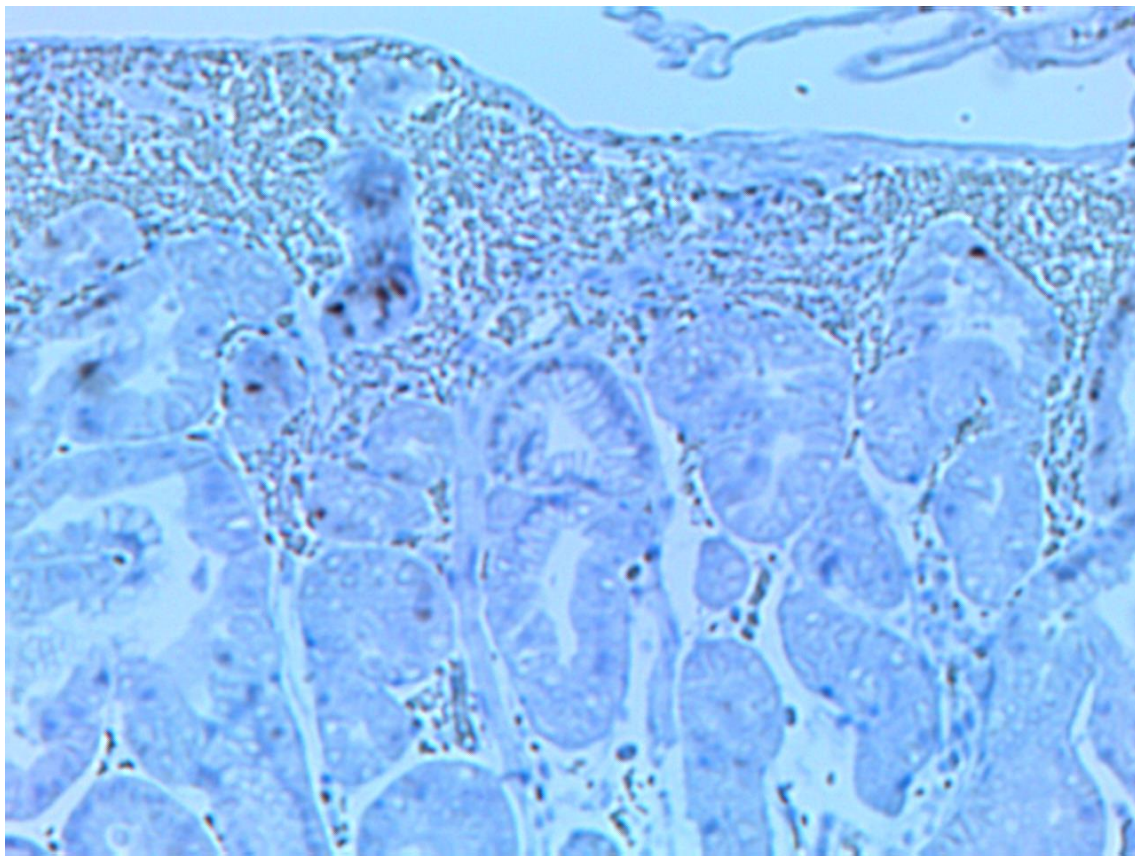


Fig. 2. Fundic gland type adenocarcinoma of stomach, MMR MSH6, immunostain.

Sparse staining.